

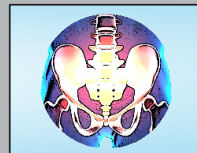
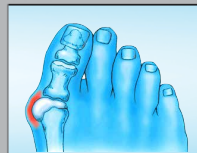
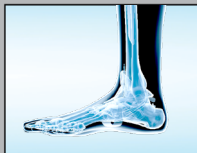
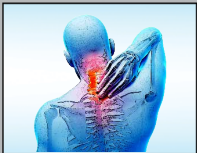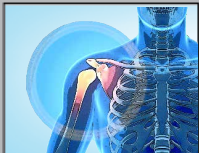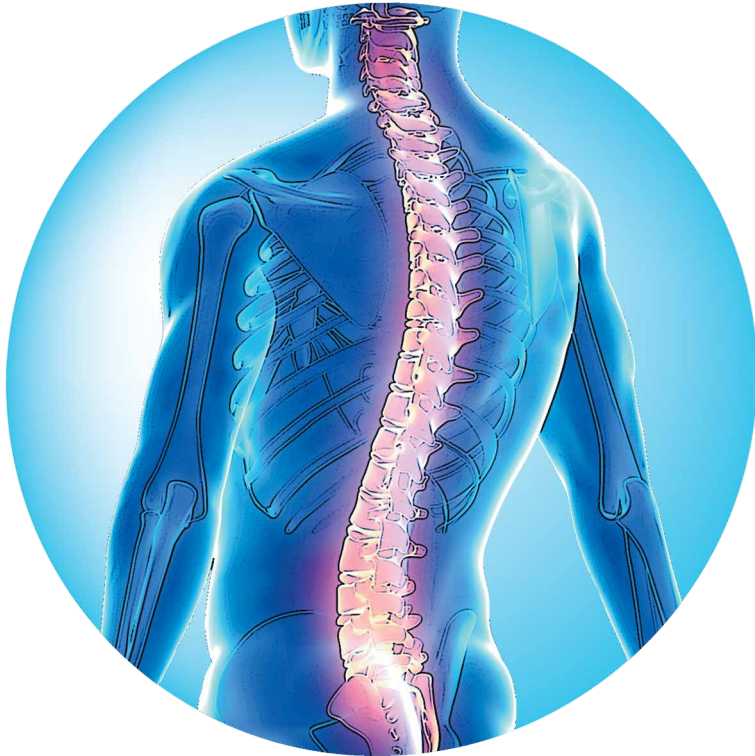asia medical specialists
亞洲專科醫生



ISO 9001:2015
FS 550968

腰椎管狹窄症常見問題



甚麼是腰椎管狹窄症？

腰椎位於背部下方。椎管是腰椎內藏著脊髓及神經的管道，而椎管狹窄症是椎管內壁收窄，令脊髓或在該位置分支的神經受壓（圖 1）。

腰椎管狹窄症一般會引致腿部抽筋、疼痛或麻痺，但亦可能導致背痛，雙腿失去知覺，甚至引起膀胱及腸道功能問題。

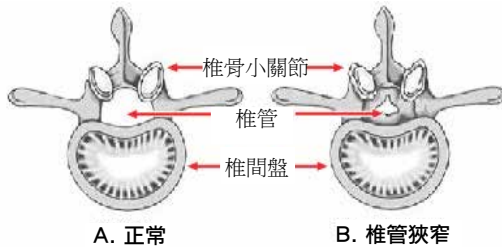


圖 1 脊椎解剖圖顯示椎管、椎骨面關節及椎間盤。A 為正常的椎管。B 為狹窄的椎管。

腰椎管狹窄症的症狀

早期椎管狹窄並不一定帶來問題，但如果因收窄的地方壓著脊髓或神經，就有可能引發病徵。這些症狀在初期通常不易察覺，但會隨著時間逐漸惡化¹。

椎管狹窄症最常見的症狀包括：

腿部疼痛或抽筋——當患者長時間站立或步行，受壓的腰椎神經可導致腿部疼痛或抽筋。當身體向前傾或坐下時，不適通常都可暫時舒緩，但當再站立的時候，痛楚或抽筋便會持續。自從羅馬帝國的皇帝克勞狄烏斯一世（Claudius）患有跛行後，我們稱因步行而令腿部痛楚的病徵為「跛行」（claudication）。由腰椎管狹窄症造成的跛行，因為問題源自神經，稱為神經性跛行。血管性跛行是另一類型的跛行，當腿部動脈出現狹窄或阻塞時便會出現。雖然這兩類的跛行有相似的症狀，但他們有兩個主要的分別：血管性跛行的患者在上斜路時情況通常會變得更壞，而站立不動時情況則有所改善。神經性跛行通常在落斜路時情況會惡化，但身體向前傾或坐下時情況會好轉，因為脊椎收緊（向前屈曲）的時候通常能減低壓力。

背和髖部的放射性疼痛——神經受壓可引起由髖關節或臀部開始的疼痛，並向下延伸至腿部後方。當患者坐下時疼痛會更嚴重，而且通常只會影響身體其中一邊（圖2）。這種分佈範圍甚廣的疼痛一般稱為「坐骨神經痛」。

腸道或膀胱功能受損（馬尾神經綜合症）——在嚴重的情況下，接連控制膀胱或腸道的神經有機會受到影響，引致部份或完全的大小便失禁。

如果您遇到以上問題，請立即求醫。

不同類型的腰椎管狹窄症

先天性椎管狹窄症——較罕見的類型，是先天的。

後天性椎管狹窄症——較常見的類型，通常是因年紀增長，脊柱退化而造成。解剖學上，我們會把狹窄症分為中央型、側面型、椎間孔內型、椎間孔外型（圖3）¹。而不同類型有不同的治療方法。

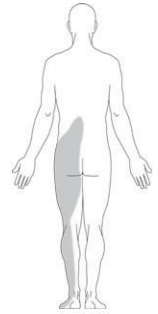
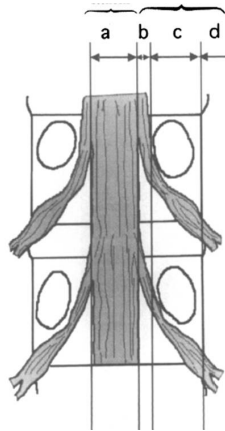


圖2 坐骨神經疼痛的典型部位

中央型狹窄 側邊狹窄



- a. 中央型
- b. 側面型
- c. 椎間孔內型
- d. 椎間孔外型

圖3 腰椎管狹窄症的解剖學分類

腰椎管狹窄症的嚴重性

腰椎管狹窄症大多只在走路時造成腿部不適，治療後通常會完全康復。不過，如果延誤治療的話，有機會帶來更嚴重的問題。

永久失去知覺——腰椎管狹窄症可能會導致患者的腳或雙腿失去知覺。因此，患者若有傷口破損時可能察覺不到，最後演變成嚴重感染。

腸腸道或膀胱功能受損（馬尾綜合症）——這種併發症較難預測。即使及時進行手術，神經功能缺損的康復程度亦難以預計。

肌肉萎縮——即使受壓的部份得到舒緩，仍有機會變成永久性的肌肉萎縮。

導致腰椎管狹窄症的原因

腰椎老化是最常見的原因。

脊椎面關節炎——屬骨關節炎的一種，脊椎後面的面關節受到影響。軟骨會隨著年紀增長而退化，其平滑的表面會變得粗糙。若軟骨完全磨蝕，骨與骨的磨擦可以帶來相當痛楚。這時候，身體會試圖自行修復破損部份，生出新的骨質，即所謂「骨刺」。當這些骨刺在腰椎的面關節上形成，椎管內壁會變得狹窄。

椎間盤突出——椎間盤可在沒有特別原因下突出，或會成為脊椎狹窄的原因之一。30 歲以後，椎間盤有機會退化。水份開始流失時，椎間盤便變得扁平及更脆弱。最後，包著椎間盤的堅硬纖維外殼有機會出現細小的裂紋，導致椎間盤裡面的啫喱狀物質滲出（突出或破裂），造成椎間盤突出症狀。

黃韌帶肥厚——背部韌帶退化時會變得僵硬及厚實。腰椎管狹窄症的元凶通常都是椎管內的黃韌帶。黃韌帶變厚可壓著神經，而僵硬的韌帶則妨礙脊柱的正常活動。

其他原因——腰椎管狹窄症的其他成因，可以是脊髓腫瘤、外傷、佩吉特氏病及軟骨發育不全等，但它們比較罕見，所以不會在本文章詳述。

導致腰椎管狹窄症的風險因素是甚麼

年齡是椎管狹窄的主要風險因素。患上腰椎管狹窄症的風險會於50歲以後增加。其他風險因素包括背部以往的創傷、腰椎管先天狹窄、運動時過度使用背部肌肉、以及骨骼代謝症。

應在何時尋求醫生的意見

很多人可能會忽略椎管狹窄的早期症狀，認為疼痛和僵硬只是衰老引起的一般問題。如果疼痛、僵硬、痲痺或腿部軟弱困擾著閣下，建議您找脊骨專科醫生求診。但若出現的是罕見的馬尾神經綜合症，便需立刻進行手術。

如何診斷出腰椎管狹窄症

病歷：腿部疼痛，背部有機會同時出現疼痛。

檢查：通常是背部僵硬，身體其他部份亦可能有病癥。

腰椎 X 光片，包括屈曲及伸展的——X 光片往往能顯示退化的轉變，有助排除導致類似症狀的問題，包括骨折、骨腫瘤、代謝疾病等。屈曲及伸展的 X 光片可顯示脊柱的活動是否不正常。

磁力共振掃描（MRI）——磁力共振儀利用由磁力和無線電波產生立體圖像。磁力共振掃描對於評估脊椎的問題非常有用，因為它能顯示出神經、其他軟組織和骨骼。磁力共振掃描所產生的三維橫切面圖像，讓醫生對患者的體內結構狀況有更清楚的了解。亞洲專科醫生擁有一部特別的負重式磁力共振儀，讓患者能以站立的姿勢作掃描。這對於腰椎管狹窄症十分有用，因為症狀通常於站立時才會出現（圖 4）²。

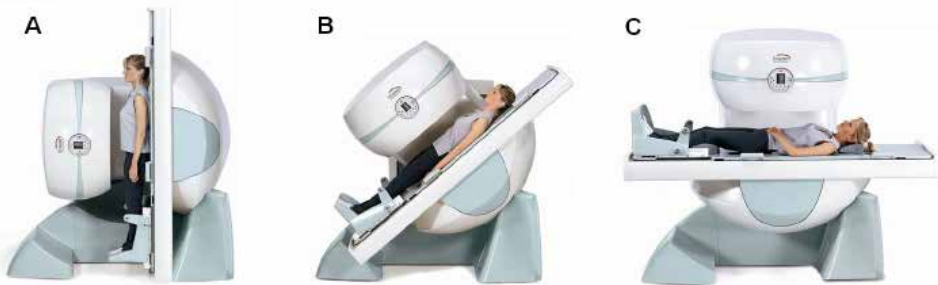

圖 4 特別的負重式磁力共振儀能掃描患者於站立（A）、傾斜（B）及仰臥（C）時的影像。

注射試驗——即使磁力共振掃描能提供清晰的剖析圖，但卻不能顯示「痛楚」。如果患者有背痛，有時需要在背部不同的位置注入局部麻醉藥，來找出疼痛的源頭。

治療方法

建議大多數患者先進行至少 6 週的非手術治療。若痛症沒有改善才會建議患者進行手術。

物理治療——透過治療師的輔助來強化背部肌肉的力量和耐力，並提升脊椎的靈活及穩定性³。

休息或受限的活動——適度休息之後逐漸恢復活動，可改善症狀。特別是神經性跛行的患者，散步通常是最好的練習。另外騎單車也有用，因為可以令背部保持彎曲的姿態，減少神經受壓。

護脊支架或束衣——有助於提供支撐，尤其對腹部肌肉較弱或脊椎出現多過一處退化的患者更有利。

撲熱息痛——撲熱息痛／乙醯胺酚（必理痛、泰諾）屬溫和的止痛藥，與其他藥物有協同作用。只要劑量正確，即使長期服用也是非常安全的。如果撲熱息痛已經能夠控制疼痛，便沒有必要進行更進一步的治療。

非類固醇消炎藥——這些藥物能減輕發炎和疼痛，但有胃潰瘍和傷腎的副作用。非類固醇消炎藥包括非處方藥，如阿士匹靈、布洛芬（雅維、模特靈、Nurofen 等）和藥性一般較強的處方藥。新的「COX2 選擇性酶 2 抑制劑」，如塞來昔布（西樂葆）與 Etoricoxib（萬克適錠），相比以往的「非選擇性」藥物，擁有所有優點之餘副作用更低，即使長期服用亦非常安全（縱使未如撲熱息痛般安全）。

麻醉鎮痛藥——有些止痛藥含有嗎啡成份，常用的有：可待因、曲馬多、右旋丙氧吩、經考酮（Oxycontin，與撲熱息痛混合成Percocet），Hydcodone（與撲熱息痛混合成Vicodin）。這些都是有效的止痛藥，但往往使人感到「頭昏腦脹」，而且身體會隨時日逐漸適應它們，藥效便會減低。故這些止痛藥都不宜長期服用。

抗抑鬱藥和抗癲癇藥物——阿米替林、加巴噴丁（Neurontin）和普瑞巴林（Lyrica）對於神經性疼痛非常有效。一般的副作用是令人昏睡（在夜間服用則問題不大），但有時它們可以損害肝臟⁴。

肌肉鬆弛劑——巴氯芬與地西洋（Valium）對於治療背部肌肉痙攣非常有用，有助放鬆肌肉，配合物理治療使用效益更大。主要副作用是引致肌肉無力和使患者昏睡。

硫酸軟骨素和葡萄糖胺——這些非處方食品補充劑，無論是單獨或一併服用都有助減輕骨關節炎的疼痛，但對神經受壓無效。此類補充劑可以舒緩脊椎面關節炎，但對腿部的問題幫助不大。它們是絕對安全的。

硬膜外類固醇注射——類固醇能抑制發炎，特別有助舒緩後腿的放射性疼痛，一份劑量已經可以明顯見效。但由於類固醇能導致多種明顯的副作用，患者能接受注射的劑量是有限的，通常一年不能注射超過 3 次⁵。

有哪些手術治療？

手術目的是減輕脊髓或神經的壓力，以保持脊柱的完整及強度。根據問題成因，有幾類手術可作處理。一般來說，我們可以將手術分為：

1. 後路減壓術
2. 後路減壓術與動態固定術
3. 後路減壓術與脊柱融合儀裝置術

椎板切除減壓術

主治症狀：椎板切除減壓術是用以治療有神經性跛行和/或坐骨神經痛（但沒有背痛或結構不穩定脊柱）的腰椎管狹窄症。

技術：這是典型的腰椎管狹窄症手術治療。將整個椎板（覆蓋椎管背部的骨骼）移除後，神經承受的壓力便會減少。在傳統手術中，外科醫生會在背上做單一切口（圖 5）。然而，有些外科醫生會使用微創技術作多個小切口進行手術。雖然此法需時較長，但患者的痛楚通常會較輕，康復速度亦較快。

風險：使用現代技術治療，併發症較少出現，但仍包括感染、硬膜撕裂、神經根損傷、嚴重出血、深層靜脈血栓、痲痺性腸梗阻、和神經性退化。

結果：大多數患者的症狀大大得以緩解，但椎板切除術會明顯改變脊椎的正常結構，有可能會令脊柱不穩定。約有二至三成患者於 5 年後因背痛、脊柱不穩定或症狀復發而需要接受另一次椎板切除手術。在這個階段，他們大多數需要接受脊椎減壓及脊柱融合儀裝置術（圖 6）。

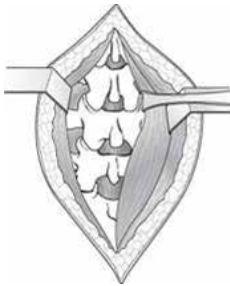


圖 5 傳統椎板切除術切口。撥開肌肉以露出椎板。

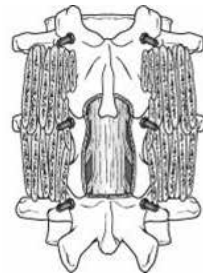


圖 6 椎板切除術與後路脊柱融合儀裝置術。椎板被移除後，神經得以解壓。三對金屬骨釘適當地抓住骨骼，而置入的移植骨將兩段脊柱永久融合。

椎板切開術

症狀：椎板切開減壓術是用以治療有神經性跛行和/或坐骨神經痛（但沒有背痛或結構不穩定脊柱）的腰椎管狹窄症，主要適合中央和側面的脊椎管縮窄。手術只移除少量組織（圖 7）。它的好處是可以保留較多脊椎的正常結構，讓肌肉可以在上面重新癒合。理論上，椎板切開術對脊椎穩定性的影響比椎板切除術少，且日後需要接受脊椎融合術的機會較少。這個程序能以微創手術進行⁶。

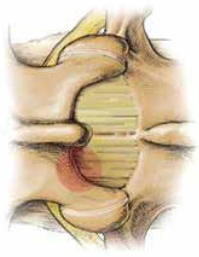


圖 7A. 椎板切開術。紅色圓形顯示椎板骨骼和黃韌帶被切除的小範圍。

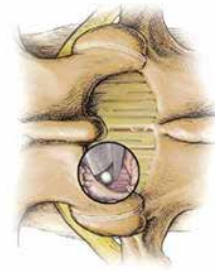


圖 7B. 椎板切開術。這一程序可用微創手術進行；黑色圈內顯示一個小切口讓管子及其他特殊儀器通過。

技術：外科醫生只移除部分椎板、脊椎面關節的骨刺、和因增厚而壓向硬膜或神經根的韌帶。

風險：風險和椎板切除術是相同的。

結果：大多數患者的症狀得以極佳的緩解。

棘突間牽引裝置

症狀：輕微至中度的腰椎管狹窄症，或會造成可能帶神經根病變的脊柱跛行。如果其症狀時輕時重（即向前彎腰可舒緩）的話，便適宜置入棘突間牽引裝置（IPDD）（圖 8）。這裝置能撐開脊椎，為神經線製造更多空間。

技術：這個微創手術只需透過非常小的切口進行。有時椎板切開術（見上文）會同時進行。病人通常可於手術當天上下床。

風險：棘突間牽引裝置沒有進入椎管，併發症並不常見。若不幸發生，併發症可包括感染、深層靜脈血栓、痲痺性腸梗阻、和神經性退化。如果同時進行椎板切開術，併發症與椎板切除術是相同的。

結果：雖然棘突間牽引裝置是較新的技術，其效果至今是令人鼓舞的。治理中度腰椎管狹窄症時，會進行寬椎板切開術和切除部份脊椎面關節，來確保有足夠程度的減壓。但是，這種處理像傳統椎板切除術一樣有可能會破壞脊柱的穩定性。我們相信棘突間牽引裝置可以穩定脊柱，且日後不需要接受脊椎融合術^{7,8}。

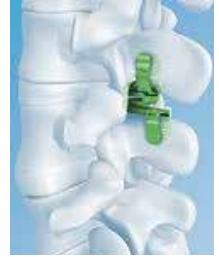

圖 8 棘突間牽引裝置放置在脊椎骨後面的棘突上。

後路脊柱融合儀裝置術

症狀：需要大範圍減壓的嚴重腰椎管狹窄、並存不穩定、嚴重變形及相關背部疼痛。手術前可能需要透過椎間盤造影術和神經根阻斷注射測試，來確定症狀的源頭。有證據顯示使用注射測試有助估計手術的成功率。

技術：外科醫生會重整脊椎到正常位置，穩定脊椎來保護神經及治療背痛。此過程共有兩部分：第一部分是後路減壓，而第二部分是利用椎弓根骨釘和移植骨將脊柱融合。

大部份的個案可利用開細孔或穿過皮膚的椎間孔腰椎椎間融合術（TLIF，圖 9）來處理。其優點是出血少，傷口痛楚較輕，比傳統開放式脊椎減壓融合術更快復原。在正常情況下，術後需要臥床 2 至 3 天，一周內便可出院，6 至 9 個月（骨融合所需的時間）後應可全面康復並恢復體育活動

風險：跟椎板切除術有相同風險外，更有植入物移位，融合失敗及加速鄰近椎間盤退化的可能性⁹。

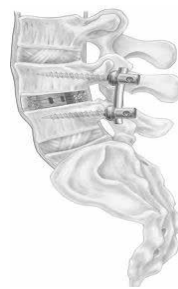


圖 9 椎間孔腰椎椎間融合術（TLIF）——金屬隔板已取代椎間盤，一對與桿連合的骨釘固定骨塊以免移動。移植骨（未顯示）已置入，將兩脊柱段永久融合。

我們能否防止腰椎管狹窄症？

我們無法防止背部出現與年齡有關的變化，但以下的步驟可以幫助我們保持脊椎和關節健康：

定期運動——這有助於保持我們脊柱、關節和韌帶的強度及靈活性。為了獲得最佳效果，可配合散步和騎單車等帶氧運動，再加上舉重訓練和伸展運動。運動前做好熱身及伸展運動有助減少背部磨損；做好肌肉熱身則可減少損傷及增加靈活性。力量訓練可以鍛鍊手臂、腿部和腹部肌肉，同時減輕背脊的壓力。應隨著體能上升，逐漸增加運動的時間和強度。以大部份日子做最少 30 分鐘運動為目標。

利用良好的人體力學——多注意我們如何坐、站、提舉重物、甚至是以何種姿勢睡眠，可有助長久保持我們背部的健康。

選擇一張能支持腰背部的座椅以減少壓力——如有必要，放置一個枕頭或毛巾卷來支持腰背部，以維持其正常的曲線。

駕車時，調整座椅，把膝蓋和臀部保持在同一水平，將座位移前以避免過度伸腿來踏油門。

提舉重物前，先決定將物件放到哪裡以及如何運送。推比拉更安全。經常屈曲膝部使手臂與物件成水平。避免將物件高舉過頭。

為了最佳的睡姿，選擇較結實的床墊。用枕頭作支持，但別用那些令頸部形成大角度的枕頭。

保持健康的體重，超重會增加骨骼和關節的壓力。

參考文獻

1. Lumbar spinal stenosis and nerve root entrapment syndromes. Definition and classification. Arnoldi CC. Brodsky AE. Cauchoix J. Crock HV. Dommissie GF. Edgar MA. Gargano FP. Jacobson RE. Kirkaldy-Willis WH. Kurihara A. Langenskiold A. Macnab I. Mclvor GW. Newman PH. Paine KW. Russin LA. Sheldon J. Tile M. Urist MR. Wilson WE. Wiltse LL. *Clinical Orthopaedics & Related Research*. (115):4-5, 1976 Mar-Apr.
2. Surgical Results in Hidden Lumbar Spinal Stenosis Detected by Axial Loaded Computed Tomography and Magnetic Resonance Imaging – An Outcome Study. Jan Willen, Per J. Wessberg, Barbro Danielsson; *Spine* 2008; Vol 33, No.4, p E109-115.
3. Effectiveness of Physical Therapy and Epidural Steroid Injections in Lumbar Spinal Stenosis Zarife Koc, Suheda Ozcakir, Koncuyl Sivrioglu et al; *Spine* 2009, Vol 34, No 10, p985-989.
4. The efficiency of gabapentin therapy in patients with lumbar spinal stenosis. Yaksi A. Ozgonenel L. Ozgonenel B. *Spine*. 32(9):939-42, 2007 Apr 20.
5. Fluoroscopically guided lumbar transformational epidural steroid injections in degenerative lumbar stenosis: an outcome study. Botwin KP. Gruber RD. Bouchlas CG. Torres Ramos FM. Sanelli JT. Freeman ED. Slaten WK. Rao S. *American Journal of Physical Medicine & Rehabilitation*. 81(12):898-905, 2002 Dec.
6. Minimally Invasive Lumbar Spinal Decompression in the Elderly: Outcomes of 50 Patients Aged 75 years and Older; David S. Rosen, John E. O'Toole, Kurt M. Eichholz et al, *Neurosurgery* March 2007, Vol 60, No 3. p503-510.
7. A prospective randomized multi-center study for the treatment of lumbar spinal stenosis with the X STOP interspinous implant: 1-year results. Zucherman JF. Hsu KY. Hartjen CA. Mehalic TF. Implicito DA. Martin MJ. Johnson DR 2nd. Skidmore GA. Vessa PP. Dwyer JW. Puccio S. Cauthen JC. Ozuna RM. *European Spine Journal*. 13(1):22-31, 2004 Feb.
8. Minimally invasive spine technology and minimally invasive spine surgery: a historical review. Oppenheimer JH. DeCastro I. McDonnell DE. *Neurosurgical Focus*. 27(3):E9, 2009 Sep.
9. Efficacy of surgery and type of fusion in patients with degenerative lumbar spinal stenosis. Gu Y. Chen L. Yang HL. Chen XQ. Dong RB. Han GS. Tang TS. Zhang ZM. *Journal of Clinical Neuroscience*. 16(10):1291-5, 2009 Oct.

手、腕及肘部

- 腕管綜合症常見問題解答
- 手部常見的疾病

脊椎

- 腰椎管狹窄症常見問題
- 診斷腰背痛常見的問題
- 頸椎間盤突出或退化的治療方法
- 骶髂關節疼痛常見問題

肩部

- 這真是凝肩嗎？

髖部及盆骨

- 股骨髖臼撞擊常見問題
- 骶髂關節疼痛常見問題
- 髖臼異常的常見問題
- 選擇各類髖關節置換手術常見問題

膝部

- 前十字韌帶的常見問題
- 半月板再生微創手術：植入Actifit 聚氨酯支架
- 半月板常見問題解答：撕裂、修復及移植
- 生物膝關節置換手術常見問題
- 膝部關節炎常見問題
- 膝關節軟骨損傷常見問題

足部及踝部

- 拇囊炎常見問題
- 足踝微創手術
- 足踝扭傷常見問題
- 阿基里斯跟腱病常見問題

兒童骨科

- 脊柱側彎：普遍但常被誤解的疾病

此文章原文由亞洲專科醫生以英文撰寫

© 2017 亞洲專科醫生，版權所有